

**ALTERNATIVAS TERAPÊUTICAS PARA O TRATAMENTO DO MELASMA:
REVISÃO DE LITERATURA**

**THERAPEUTIC ALTERNATIVES FOR THE TREATMENT OF MELASMA:
LITERATURE REVIEW**

Daiane Kercher¹
Bruna Amanda Girardi²
Fernanda Tibolla Viero³

RESUMO

O melasma é uma dermatose que se caracteriza pelo aparecimento de manchas de coloração escuras ou acastanhadas na pele, seu diagnóstico é realizado através de uma avaliação especializada em conjunto com um exame de pele utilizando a Lâmpada de Wood. Desta forma o objetivo do presente trabalho foi realizar uma revisão de literatura, com buscas em artigos científicos entre os anos de 2012 e 2022, a fim de fazer uma análise sobre os tipos de melasma, tratamentos disponíveis, efetividade desses tratamentos, possíveis suplementações complementares no tratamento do melasma, orientar e trazer informações sobre o assunto, assim como apresentar estudos relacionados ao tema do presente artigo. Dentre os estudos discutidos, temos o do ano de 2016, que ocorreu durante 60 dias em paciente do sexo feminino, utilizando a associação de antioxidantes, protetor solar tópico e oral para o tratamento do melasma, que obteve sucesso no clareamento das hiperpigmentações, além do rejuvenescimento da pele. Em 2020 um estudo utilizou um protocolo de tratamento com ácido ascórbico e suplementação alimentar que ocorreu durante 8 semanas em voluntárias do sexo feminino com melasma. Ao fim do tratamento, elas relataram clareamento das manchas, melhora das linhas de expressão e melhora do aspecto da pele. Em virtude aos fatos mencionados, conclui-se que a associação do uso oral de suplementos alimentares com antioxidantes, protetor solar e tratamentos estéticos, resultam em um impacto positivo na melhora permanente das manchas do melasma.

11

Palavras-chave: antioxidantes; lâmpada de *wood*; melanina; *peelings*; radiação solar.

¹ Graduanda em Farmácia, pela Universidade do Oeste de Santa Catarina - Campus de Videira. E-mail: daiane.ke@hotmail.com

² Doutora em Ciências Biológicas: Bioquímica Toxicológica; Mestre em Farmacologia; Graduada em Farmácia. Professora do Curso de Graduação em Farmácia da Fundação Universidade do Oeste de Santa Catarina - Campus de Videira. E-mail: bruna.girardi@unoesc.edu.br

³ Doutoranda em Farmacologia pela Universidade Federal de Santa Maria; Mestre em Farmacologia; Graduada em Biomedicina. Email: fetibollaviero@gmail.com

ABSTRACT

Melasma is a dermatosis that is characterized by the appearance of dark or brownish patches on the skin, its diagnosis is carried out through a specialized evaluation in conjunction with a skin examination using the Wood's Lamp. Thus, the objective of the present project was to carry out a literature review with searches in scientific articles between the years 2012 and 2022, in order to analyze the types of melasma, available treatments, effectiveness of these treatments, possible complementary supplements in the treatment of melasma, guide and provide information about the subject, as well as present studies related to the topic of this article. Among the studies discussed, there is a study in 2016, which was carried out for 60 days with a female patient, using the combination of antioxidants, topical and oral sunscreen for the treatment of melasma, which was successful in lightening hyperpigmentation, in addition to skin rejuvenation. Furthermore, in 2020, a study used a treatment protocol with ascorbic acid and food supplementation that took place for 8 weeks in female volunteers with melasma. At the end of the treatment, they reported lightening of the patches, improvement of expression lines and improvement in the appearance of the skin. Due to the aforementioned facts, it is concluded that the association of the oral use of food supplements with antioxidants, sunscreen and aesthetic treatments, result in a positive impact on the permanent improvement of melasma patches.

Keywords: antioxidants; wood lamp; melanin; peels; solar radiation.

12

1 INTRODUÇÃO

O melasma é uma dermatose que se caracteriza como uma hiperpigmentação da pele que pode afetar regiões como a face, colo e membros superiores e se caracteriza pelo aparecimento de manchas de coloração escuras ou acastanhadas dependendo da tonalidade da pele e onde se encontra. (HANDEL, 2013). Existem três tipos de melasma: o epidérmico, onde ocorre um acúmulo de pigmento na camada mais superficial da pele (epiderme), o dérmico, quando se tem um excesso de melanina em volta tanto dos vasos superficiais como os profundos da derme e o misto que apresenta um depósito excessivo de pigmento na derme, epiderme e outras regiões. (MASCENA, 2016).

Estima-se que essa condição acomete cerca de 15% a 35% das mulheres no Brasil na faixa etária entre 20 a 50 anos, pois no país há uma grande miscigenação e possui um clima tropical, que favorece o surgimento dessa dermatose (HANDEL, 2013). Esse tipo de dermatose ainda não possui uma causa definida, mas sugere-se que esta condição está relacionada com a

exposição constante ao sol sem uso de fotoprotetores, além de fatores genéticos, hormonais, uso de medicamentos, alimentação rica em açúcar e tipo de pele que induzem os melanócitos a produzir e secretar uma maior quantidade de melanina. (SILVA *et al.*, 2018).

O diagnóstico do melasma é realizado através de uma avaliação especializada por um profissional qualificado em conjunto com um exame de pele executado em uma sala escura utilizando a Lâmpada de Wood, que identifica a profundidade da hiperpigmentação na pele afetada iluminando a região com luz ultravioleta, que destaca a melanina na pele, evidencia alguns fungos e bactérias e revela qualquer anomalia relacionada com a pigmentação. (MEDEIROS *et al.*, 2016).

Tanto a indústria de cosméticos, como a estética vem apresentando avanços significativos no desenvolvimento de novas técnicas e produtos para amenizar, clarear e prevenir as manchas escurecidas característico do melasma. (ALVES; CAHINO; SARMENTO, 2021). Entre os principais tratamentos conhecidos com o objetivo de clarear a região afetada temos: a micro dermoabrasão, os peelings químicos, a luz pulsada e os lasers. (MASCENA, 2016).

No entanto, até o momento nenhum tratamento é capaz de eliminar o melasma de forma definitiva, restando somente a opção de controle. (MASCENA, 2016). Portanto é necessária a combinação de várias categorias de produtos e protocolos para o tratamento, como agentes de fotoproteção tanto orais como tópicos, clareadores e procedimentos estéticos para obter os resultados esperados (MEDEIROS *et al.*, 2016). Nesse contexto entram os compostos antioxidantes, que atuam prevenindo e reduzindo os danos oxidativos dos ácidos nucleicos, lipídios e das proteínas causados por formas reduzidas de oxigênio, como os radicais livres, diminuindo a perda da integridade celular da pele. (MANGELA; MARTINS, 2021).

Como principais vitaminas e minerais antioxidantes conhecidos que auxiliam na prevenção e no agravamento deste quadro, temos a vitamina C (Ácido Ascórbico), vitamina E (Tocoferol), vitamina A (Retinol), zinco e selênio, que se combinadas agem na redução da produção de pigmentos melamínicos via inibição da enzima tirosinase, fortalecem o sistema imunológico, protegem a pele, além de auxiliar na formação de colágeno. (SANTOS; OLIVEIRA, 2014).

Estudos clínicos apontaram que apenas o uso da fotoproteção e clareadores como medidas únicas para o tratamento do melasma não são o suficiente para impedir a recidiva das manchas características dessa dermatose, por isso a combinação desses tratamentos com uma suplementação alimentar de vitaminas e minerais antioxidantes tem sido investigada como alternativa a ser adotada para o sucesso do tratamento desta condição clínica. (LOZER; DAVID, 2014).

Levando em consideração os aspectos abordados anteriormente, o objetivo do presente trabalho foi realizar uma revisão de literatura a fim de fazer uma análise sobre possíveis tratamentos disponíveis e complementares para o melasma, assim como, orientar e trazer informações sobre o assunto para pessoas que sofrem com este problema estético.

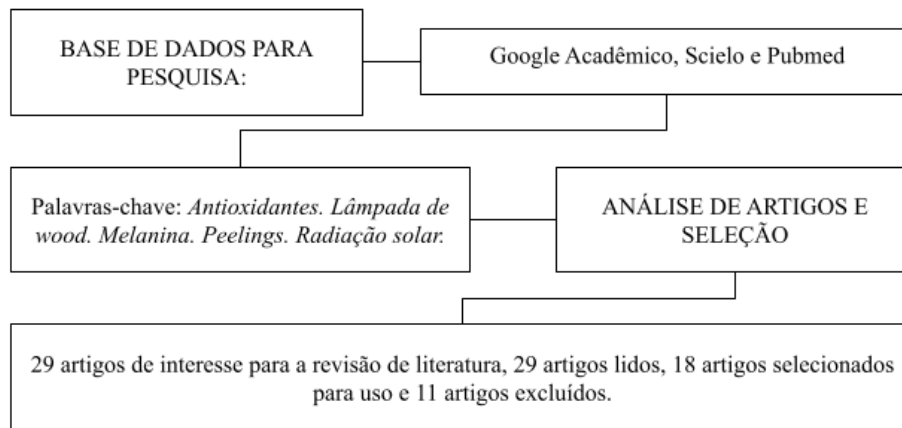
2 MATERIAL E MÉTODOS

Para atingir o objetivo da pesquisa foi realizada uma revisão da literatura através da seleção de artigos científicos sobre o tema em plataformas como Google Acadêmico, Scielo e Pubmed. A pesquisa foi realizada utilizando as palavras-chave: antioxidantes, lâmpada de wood, melanina, peelings e radiação solar.

Esta revisão teve como foco fazer uma análise através de revisão de literatura, prestando opiniões concretas, sobre como deve ser realizado o correto diagnóstico, tratamento e como a ingestão oral de vitaminas e minerais antioxidantes podem complementar no tratamento do melasma visando uma resolução duradoura do quadro apresentado.

A busca por materiais literários foi realizada durante o período de agosto de 2021 a maio de 2022. Os principais critérios para inclusão dos materiais selecionados da literatura foram que estes fossem publicados entre os anos de 2012 a 2022 e tivessem dados relacionados à condição clínica em estudo. Além disso, as publicações devem conter materiais em português, sendo que serão submetidos a exclusão todos aqueles em que não se enquadraram nesses critérios.

Figura 1 – Fluxograma: Pesquisas utilizadas para a revisão de literatura.



Fonte: Kercher (2022)

3 REVISÃO DE LITERATURA

3.1 Melasma

Melasma é uma condição clínica conhecida como hipermelanose, que se caracteriza por uma hiperpigmentação da pele que pode atingir regiões como a face, colo e membros superiores e se salienta com o aparecimento de manchas de coloração amarelada, escura ou acastanhada dependendo da tonalidade da pele do portador, além de bordas irregulares. (MASCENA, 2016).

A tonalidade da pele humana é impactada diretamente pela melanina, que é dividida em dois subtipos, eumelanina que se caracteriza com coloração marrom-preta e feomelanina com coloração amarela-vermelha. (BARBOSA, 2016). A síntese da melanina ocorre nos melanócitos, onde a tirosina sofre a influência da enzima tirosinase e se transforma em L-Dopa e seguidamente, em Dopaquinona, onde se houver a inserção da glutatona ou cisteína, essa dopaquinona resulta em feomelanina, e na falta da dopaquinona, origina-se a eumelanina. (BARBOSA, 2016).

A eumelanina se caracteriza pela absorção e maior capacidade de dispersão dos raios ultravioletas, o que resulta em uma diminuição dos efeitos nocivos do sol as camadas da pele,

por consequência, indivíduos com a tonalidade da pele mais escura, tendem a se queimar menos se expostos a luz solar por possuírem maior percentual de melanina do tipo eumelanina. (SCHAEFER, 2018). Já a feomelanina tem maior capacidade de absorver os raios ultravioletas e gerar radicais livres, o que resulta em danos ao DNA celular, isso demonstra o motivo de pessoas com a tonalidade da pele mais clara, terem maior incidência de desenvolvimento do melasma decorrente a exposição solar. (SCHAEFER, 2018).

O melasma é classificado em três tipos, o epidérmico, que acomete a epiderme, provocando um acúmulo de pigmento nessa camada da pele, o dérmico, que gera um excesso de melanina em volta dos vasos localizados na camada da derme e o melasma misto, que se caracteriza por um depósito excessivo de pigmento na derme, epiderme e outras regiões. (MASCENA, 2016).

Menciona-se que entre os causadores de melasma temos o aumento da quantidade de melanócitos, assim como mudanças dérmicas consequentes de exposição à radiação solar (sem uso de fotoprotetores) que gera aumento dos radicais livres, predisposição genética, alterações hormonais ocasionadas por diferentes condições fisiológicas ou patológicas, uso de cosméticos e medicamentos, fatores emocionais relacionados ao estresse. (MEDEIROS *et al.*, 2016).

16

3.2 Diagnóstico

O diagnóstico do melasma é realizado por meio de uma avaliação especializada em conjunto com um exame de pele executado em uma sala escura utilizando a Lâmpada de Wood, que identifica a profundidade da hiperpigmentação na pele afetada através da iluminação da região com luz ultravioleta. Além de destacar a localização da camada de melanina na pele, a luz também evidencia alguns fungos e bactérias e revela qualquer anomalia relacionada com a pigmentação. (MEDEIROS *et al.*, 2016).

Para definir o tratamento ideal é preciso distinguir a variação do melasma, que pode ser dérmico, epidérmico e misto, essa distinção se dá pela distribuição da melanina nas camadas da pele, avaliação do local e distribuição das manchas, que podem surgir na região do malar, centro da face e mandíbula. (GOES; PEREIRA, 2018).

Através da lâmpada de Wood (composta por mercúrio com vidro de silicato de Bário e 9% de Óxido de Níquel que permite apenas a passagem de radiações ultravioletas de 340-450 nm), são diferenciados os Epidérmicos que se dá quando o local afetado pelo excesso de melanina se encontra na região da epiderme, levando a um aumento da coloração; Dérmico, onde o aumento de melanina ocorre na derme e ao redor dos vasos sanguíneos da região; Misto, observa-se um grande depósito de melanina, tanto na derme como na epiderme, sendo observado um aumento da coloração em alguns locais. (SEELIG; LOPES, 2012).

3.3 Tratamentos estéticos

O tratamento do melasma é necessário para prevenir a progressão das lesões, reduzir as áreas afetadas, assim como clarear as falhas geradas agredindo o mínimo possível o organismo. (MEDEIROS *et al.*, 2016). Atualmente, diversos produtos de uso tópico são utilizados para tratamento dessas marcas provocadas pelo melasma. (MANGELA; MARTINS, 2021). Em sua maioria, estes produtos, tem em sua composição substâncias antioxidantes que atuam prevenindo e reduzindo os danos oxidativos dos ácidos nucléicos, lipídios e proteínas das células, causados por formas oxidadas de oxigênio, reduzindo a perda da integridade celular nas camadas da pele. (MANGELA; MARTINS, 2021). Segundo estudos clínicos, os tratamentos que estão entre os procedimentos mais usados e eficazes (mesmo tendo uma duração do efeito final reduzida) são a microdermoabrasão, peelings químicos, tratamentos com laser e luz. (MEDEIROS *et al.*, 2016).

O tratamento por microdermoabrasão é indicado para correção de manchas, marcas e rugas, melhorando a qualidade e aparência da pele tratada. (SILVA *et al.*, 2018). A principal vantagem da microdermoabrasão é a rapidez na regeneração tecidual, a quase ausência de dor e menor descamação da pele. (SILVA *et al.*, 2018). Esse procedimento consiste na remoção de grande parte da epiderme, removendo assim a melanina ali depositada, porém como um dos possíveis efeitos colaterais, pode ocorrer uma hiperpigmentação pós inflamatória piorando o caso de melasma. (MASCENA, 2016).

Os peelings químicos são comumente indicados para tratamento de acne, queratose actínica, rugas finas, fotoenvelhecimento em níveis leves, melasma e são classificados como superficiais, médios ou profundos. (SANTOS, 2016). Os peelings melhoram a qualidade e saúde da pele, aceleram a esfoliação e a renovação celular ativadas por agentes cáusticos que geram dano controlado no tecido, utilizando vários agentes como ácido glicólico, ácido salicílico, ácido láctico, entre outros que agem inibindo a atividade da tirosinase, reduzindo assim a formação de melanina. (SANTOS, 2016).

Os lasers estão em uma categoria de tratamentos mais caros do que os tratamentos de luzes de LED. (MAZON, 2017). Os lasers de CO₂ emitem luzes em um comprimento de onda específico que podem ser absorvidos por cromóforos alvo, sendo que a melanina é o cromóforo alvo para situações de lesões pigmentadas. (MAZON, 2017). Já lasers ablativos, tem como alvo a água e oferecem um método indireto para reduzir os depósitos de melanina tanto epidérmicos quanto dérmicos por meio da vaporização tecidual, resultando em números de melanócitos epidérmicos anormais e reduzindo o conteúdo de melanina depositada nos melanócitos dérmicos que foram atingidos pelos feixes do laser. (MAZON, 2017).

Tratamentos à base da luz de LED aumentam a criação de colágeno, trata acne, previne surgimento de rugas e diminui sintomas provenientes do melasma na pele modificando a permeabilidade da membrana celular, inibindo a produção de citocinas pró-inflamatórias resultando assim em uma melhora nos processos inflamatórios, auxilia também na reabsorção de edema e regeneração nervosa tecidual. (SANTOS, 2016).

Os efeitos colaterais indesejáveis são bastante frequentes dentre os tratamentos apresentados acima, eles causam agressão à pele o que pode gerar um processo inflamatório e aumentar a produção de radicais livres, provocando muitas vezes a piora do melasma, infecções e cicatrizes hipertróficas, dermatite de contato, alérgica ou irritativa, hipercromia pós inflamatória ou hipocromia, hiperpigmentação pós-inflamatória e hipopigmentação, melanose conjuntival, ocronose, despigmentação ungueal, degeneração corneal e queimaduras. (MASCENA, 2016).

3.4 Fotoproteção como aspecto fundamental no tratamento do melasma

A pele é considerada o maior e mais sensível órgão do corpo humano, nela se encontra a primeira ala de defesa contra influências externas do organismo. (BARBOSA, 2016). Apesar de agir como órgão de revestimento e proteção, os mecanismos fisiológicos da pele são limitados para impedir os prejuízos decorrentes da radiação solar, reivindicando a utilização de medidas fotoprotetoras complementares, dentre as quais, o protetor solar se evidencia como principal método recomendado, mas infelizmente, em sua maioria é utilizado de forma inadequada, implicando assim na eficácia da fotoproteção. (SANTOS, 2016).

A exposição ao sol, estimula o aparecimento do melasma e causa complicações na pele que são observadas como acúmulo de lesões induzidas por todas as exposições que a pessoa sofreu ao longo da vida, nesse contexto, a fotoproteção é essencial para a sucesso de qualquer tratamento prescrito, pois existe uma série de mecanismos bioquímicos implicados nas alterações desenvolvidas por exposições a raios UV no corpo humano. (MEDEIROS *et al.*, 2016). Como infelizmente até o momento não se possui uma cura para o melasma, o mais recomendado a fazer é prevenir o seu surgimento utilizando proteção contra os raios solares com o uso de protetor solar, bloqueadores tópicos e/ou orais. (BARBOSA, 2016).

Na atualidade, encontram-se várias opções de protetor solar inorgânicos e orgânicos, variando de métodos físicos estabelecidos a mecanismos moleculares complexos de restauração celular e indutores, tanto para uso tópico ou oral. (MEDEIROS *et al.*, 2016). Dentre os protetores solares tópicos, temos o protetor inorgânico que funciona absorvendo e repelindo a radiação, pois em seu desenvolvimento é empregado pigmentos inorgânicos que bloqueiam fisicamente a passagem de radiação solar, porém o mesmo não é específico contra os raios do tipo UVA e UVB. (SANTOS, 2016). Já o fotoprotetor oral oferece mais vantagens em relação ao protetor solar tópico e isso acontece devido ao resultado sistêmico químico do fotoprotetor na pele. (MEDEIROS *et al.*, 2016).

3.5 Tratamentos com suplementação de vitaminas e minerais

Estudos mencionam que para eliminação do melasma apenas os tratamentos convencionais, como procedimentos estéticos, uso de protetor solar e clareadores como medidas unilaterais não são o suficiente, pois se ocorrer a interrupção do tratamento as manchas retornam, por isso a necessidade de uma combinação terapêutica com suplementação alimentar de vitaminas e minerais. (LOZER; DAVID, 2014).

Como principal reguladora das reações de formação desses pigmentos melânicos, temos a vitamina C (Ácido Ascórbico), que auxilia na redução da produção de pigmentos melâmnicos, via inibição da enzima tirosinase. (GONÇALVES *et al.*, 2006). A vitamina E (Tocoferol) consiste no antioxidante lipossolúvel mais eficaz encontrado na natureza, sua absorção após a ingestão oral se encontra entre 25-85%. (SANTOS; OLIVEIRA, 2014). Previne a oxidação da vitamina A (Retinol) que sofre uma diminuição da sua ação se exposta a luz solar. (SANTOS; OLIVEIRA, 2014).

A vitamina A é conhecida por sua formação antioxidante, que fortalece o sistema imunológico, protege a pele, além de auxiliar na formação de colágeno e de ser necessária para a renovação celular. (SANTOS; OLIVEIRA, 2014). O zinco e o selênio atuam no mecanismo celular no combate aos radicais livres e na diminuição dos impactos do estresse oxidativo. (SEELIG, LOPES, 2012). Esses resultados podem ser alcançados por diversos meios de atuação como, a restrição da formação de radicais livres e a neutralização da ação deles no organismo, permitindo a reestruturação das células danificadas. (GOMES *et al.*, 2020).

Medeiros e colaboradores (2016) realizaram um estudo sobre peeling oral por 60 dias em paciente do sexo feminino, utilizando a associação de antioxidantes e uso de protetor solar tópico e oral para o tratamento do melasma. Esse tratamento foi baseado em cápsulas que continham 250 mg de Ácido Tranexâmico associado ao uso de um fotoprotetor por via oral composto por 600 mcg de Vitamina A e Betacaroteno, 45 mcg de Vitamina C, 10 mcg de Vitamina E, 1,3 mcg de Vitamina B6, 54 mg de Magnésio, 900 mcg de Cobre, 35 mcg de Cromo, 34 mcg de Selênio e 7 mg de Zinco. Após um pouco mais de uma semana do início

desse segundo protocolo a paciente informou uma melhora nas manchas, mostrando-se satisfeita com os resultados. (MEDEIROS *et al.*, 2016).

Passando-se um mês de tratamento, foi acrescido ao protocolo, um Peeling à base de 300 mg/ml de hidroxitirosol oral ingerido uma vez ao dia. Ao fim dos dois meses de tratamento a paciente mostrou melhoras significativas nas manchas, além de rejuvenescimento da pele, concluindo que uma terapia combinada para o tratamento do melasma é o mais indicado para uma potencialização dos resultados e clareamento das hiperpigmentações. (MEDEIROS *et al.*, 2016).

Em outro estudo relatado por Kisner e Degenhardt (2020), que durou por oito semanas, foram selecionadas duas voluntárias do sexo feminino que apresentavam melasma, idade de 49 e 51 anos e fototipo 2 segundo a escala de Fitzpatrick. (KISNER; DEGENHARDT, 2020). Foi solicitado às voluntárias que realizam home care diariamente, lavando o rosto com sabonete facial de sua preferência duas vezes ao dia, utilizar protetor solar FPS 60 logo após a limpeza e então aplicar de forma tópica a vitamina C manipulada uma vez ao dia além de consumir alimentos ricos em vitamina C como laranja, limão, tomate e cenoura, antes de realizar o protocolo de tratamento semanalmente. (KISNER; DEGENHARDT, 2020).

O protocolo foi aplicado quinzenalmente, começando com a primeira sessão onde foi realizado uma limpeza de pele e peeling de diamante. (KISNER; DEGENHARDT, 2020). A partir da segunda sessão até o final das 8 semanas, foi realizado o protocolo de tratamento utilizando o kit “Efeito pele nova com Tecnologia Radiance Bright C” para uso profissional, que possui como ativo principal o ácido ascórbico, que é composto pelos seguintes itens: um peeling clareador químico e físico com nanoesferas de Vitamina C com alto poder queratolítico; um peeling químico clareador composto por ácidos potentes e seguros; um booster clareador facial com ação antioxidante e alto poder clareador; cápsulas de vitamina C pura em pó; uma máscara facial argilosa de ação altamente clareadora e antioxidante; um gel creme de vitamina C pura estabilizada com liberação de Ácido Ascórbico, indicado também como uso home care. (KISNER; DEGENHARDT, 2020).

Ao final do tratamento as voluntárias relataram que na primeira sessão sentiram a pele afinar e uma leve descamação na área dos olhos, na terceira sessão perceberam o clareamento

das manchas e aumento na luminosidade da pele e na última sessão afirmaram que se sentiram satisfeitas com o resultado obtido, relatando o clareamento das manchas, melhora das linhas de expressão e melhora do aspecto da pele, trazendo resultados satisfatórios tanto para as pesquisadoras quanto para as voluntárias. (KISNER; DEGENHARDT, 2020).

4 CONCLUSÃO

Entende-se que uma alimentação equilibrada e saudável é de grande importância para que se consiga manter todas as rotas metabólicas funcionando de forma efetiva, favorecendo desta forma uma boa aparência da pele. O melasma se caracteriza pelo aumento da produção de melanina pelos melanócitos, que se relaciona ao aumento da produção de espécies oxidativas que provocam agressão às células dos tecidos. Muitas vezes essas espécies oxidativas são mais produzidas por dietas nutricionalmente inadequadas, pobres em vitaminas e minerais que são essenciais para o bom funcionamento das enzimas que compõem os principais sistemas antioxidantes do organismo. Dessa forma, além dos tratamentos usuais utilizados, a combinação terapêutica com suplementação alimentar de vitaminas e minerais antioxidantes tem se revelado de grande valia. Neste sentido, observamos que os estudos apresentados, demonstraram os benefícios do uso das vitaminas C, B6, E, A, ácido ascórbico e os minerais selênio e zinco na redução da intensidade pigmentar do melasma provocando uma melhora significativa nas manchas e redução da produção de pigmentos melamínicos. Em virtude aos fatos mencionados, conclui-se que a associação do uso oral de suplementos alimentares com a aplicação de produtos cosméticos contendo compostos antioxidantes, o uso de protetor solar e demais tratamentos estéticos, pode-se atingir um impacto positivo na melhoria permanente das manchas de pele derivadas do melasma.

22

REFERÊNCIAS

ALVES, A. P.; CAHINO, M.; SARMENTO, A. M. M. F. Vitamina C na prevenção do envelhecimento cutâneo. *In*: ROCHA, J. M. F. R. C.; SARMENTO, A. M. M. F.; DANTAS IFF, R. B. (org.). **Diálogos científicos em estética e cosmética**. Cabedelo: Editora UNIESP,

2021. p. 356-375. Disponível em:

<https://editora.iesp.edu.br/index.php/UNIESP/catalog/download/130/120/316-1?inline=1>.

Acesso em: 11 ago. 2021.

BARBOSA, T. L. **Melasma e os males da luz visível**. 2016. 30 f. Monografia (Especialização em Dermatologia Funcional) – Faculdade de Medicina, Centro de Estudos Avançados e Formação Integrada, Goiânia, 2016. Disponível em: <https://ceafi.edu.br/site/wp-content/uploads/2019/05/melasma-e-os-males-da-luz-visvel.pdf>. Acesso em: 29 maio 2022.

GOES, E. A. F.; PEREIRA, L. L. V. Melasma: diagnóstico e tratamento. **Revista Científica**, [São José do Rio Preto], v. 1, n. 1, p. 1-8, 2018. Disponível em: <http://revistas.unilago.edu.br/index.php/revista-cientifica/article/view/111>. Acesso em: 30 ago. 2021.

GOMES, B. C. R. *et al.* Antioxidantes como forma de prevenção contra a ação dos radicais livres no processo do envelhecimento cutâneo. **Única Cadernos Acadêmicos**, [Ipatinga], ano 6, v. 3, n. 1, p. 1-10, jun./set. 2020. Disponível em: <http://co.unicaen.com.br:89/periodicos/index.php/UNICA/article/view/175>. Acesso em: 25 ago. 2021.

HANDEL, A. C. **Fatores de risco para melasma facial em mulheres: um estudo de caso-controle**. Orientador: Hélio Amante Miot. 2013. 100f. Dissertação (Mestrado em Patologia) – Faculdade de Medicina, Universidade Estadual Paulista Júlio de Mesquita Filho, Botucatu, 2013. Disponível em: <https://repositorio.unesp.br/handle/11449/108638#:~:text=Sua%20patog%C3%AAnese%20n%C3%A3o%20C3%A9%20totalmente,dos%20pacientes%20referem%20familiares%20acometidos>. Acesso em: 07 ago. 2021.

KISNER, J. P.; DEGENHARDT, L. T. **A ação do ácido ascórbico no tratamento do melasma**. 2020. 62 f. Trabalho de Conclusão de Curso (Tecnólogo em Estética e Cosmética) – Faculdade de Tecnologia em Estética e Cosmética, Rio do Sul, 2020. Disponível em: <http://repositorio.sc.senac.br/bitstream/handle/12345/13876/TCS%20-%20Juceli%20e%20Let%c3%adcia.pdf?sequence=2&isAllowed=y>. Acesso em: 03 jun. 2022.

LOZER, P. E.; DAVID, R. B. Melasma: uma abordagem nutricional. **Rev. Bras. Nutr. Clin.** [S. l.], v. 29, n. 1, p. 86-90, 2014. Disponível em: <http://www.braspen.com.br/home/wp-content/uploads/2016/12/15-Melasma-uma-abordagem.pdf>. Acesso em: 28 fev. 2022.

MANGELA, T. P. A.; MARTINS, A. S. S. Benefícios da vitamina C na pele. **Enciclopédia Biosfera**, Jandaia, v. 18, n. 35, p. 41-55, 2021. Disponível em: <http://www.conhecer.org.br/enciclop/2021A/beneficios.pdf>. Acesso em: 07 ago. 2021.

MASCENA, T. C. F. **Melasmata e suas principais formas de tratamento**. 2016. 47 f. Monografia (Especialização em Biomedicina Estética) – Faculdade de Biomedicina, Centro

de Capitação Educacional, Recife, 2016. Disponível em:

<https://www.cceursos.com.br/img/resumos/melasmas-e-suas-principais-formas-de-tratamento.pdf>. Acesso em: 05 ago. 2021.

MAZON, V. F. P. Utilização do laser no tratamento do melasma. **Revista Maiêutica**, Indaial, v. 1, n. 1, p. 75-84, 2017. Disponível em:

<https://publicacao.uniasselvi.com.br/index.php/EIP/article/view/1826/914>. Acesso em: 28 ago. 2021.

MEDEIROS, J. K. G. *et al.* Combinação terapêutica no tratamento do melasma. **CuidArte Enfermagem**, [S. l.], v. 10, n. 2, p. 180-187, jul./dez. 2016. Disponível em:

<http://www.webfipa.net/facfipa/ner/sumarios/cuidarte/2016v2/180-187.pdf>. Acesso em: 11 ago. 2021.

SANTOS, A. **Uso associado de peelings químicos e led no tratamento do melasma:**

avaliação dos resultados e do impacto na qualidade de vida das voluntárias. 2016. 42 f.

Trabalho de Conclusão de Curso (Tecnólogo em Estética e Cosmética) – Faculdade de Tecnologia em Estética e Cosmética, Universidade de Santa Cruz do Sul, Santa Cruz do Sul, 2016. Disponível em:

<https://repositorio.unisc.br/jspui/bitstream/11624/1171/1/Analice%20Santos.pdf>. Acesso em: 28 ago. 2021.

SANTOS, L. G. dos; ROCHA, M. S. da. O uso de antioxidantes orais na fotoproteção.

Revista Acadêmica Oswaldo Cruz, [S. l.], v. 3, n. 11, p. 1-8, jul./set. 2016. Disponível em:

http://www.revista.oswaldocruz.br/Content/pdf/Edicao_11_Santos_Livia_Gon%C3%A7alves.pdf. Acesso em: 01 jun. 2022.

SANTOS, M. P.; OLIVEIRA, N. R. F. Ação das vitaminas antioxidantes na prevenção do envelhecimento cutâneo. **Disciplinarum Scientia**, Santa Maria, v. 15, n. 1, p. 75-89, 2014. Disponível em:

<https://periodicos.ufn.edu.br/index.php/disciplinarumS/article/viewFile/1067/1011>. Acesso em: 12 ago. 2021.

SCHAEFER, L. V. **Estudo proteômico do melasma facial em mulheres**. 2018. 79 f.

Dissertação (Mestrado em Patologia) – Faculdade de Medicina, Universidade Estadual Paulista Júlio de Mesquita Filho, Botucatu, 2018. Disponível em:

https://repositorio.unesp.br/bitstream/handle/11449/152775/schaefer_lv_me_bot.pdf?sequence=3. Acesso em: 29 maio 2022.

SEELIG, A. P. N.; LOPES, D. S. **Profundidade melânica gerada pela fluorescência da lâmpada de wood**. 2012. Trabalho de Conclusão de Curso (Tecnólogo em Cosmetologia e Estética) – Faculdade de Cosmetologia e Estética, Universidade do Vale do Itajaí, [Itajaí], 2012. Disponível em:

<http://siaibib01.univali.br/pdf/Adriana%20Pires%20Nader,%20Daiane%20Sagas%20Lopes.pdf>. Acesso em: 28 fev. 2022.

SILVA, A. da; PINHEIRO, L. M. G. Ácido ascórbico e eletroterapia – terapia combinada no tratamento do melasma: uma revisão da literatura. **Id on Line Rev. Mult. Psic.**, [Jaboatão dos Guararapes], v. 12, n. 40, p. 639-649, 2018. Disponível em: <https://idonline.emnuvens.com.br/id/article/view/1146>. Acesso em 09 ago. 2021.

SILVA, L. P. I. *et al.* Microdermoabrasão: peeling de cristal e diamante - revisão de literatura. **Revista Saúde em Foco**, [S. l.], n. 10, p. 474-484, 2018. Disponível em: https://portal.unisepe.com.br/unifia/wp-content/uploads/sites/10001/2018/07/059_MICRODERMOABRAS%C3%83O_PEELING_DE_CRISTAL.pdf. Acesso em: 28 ago. 2021.